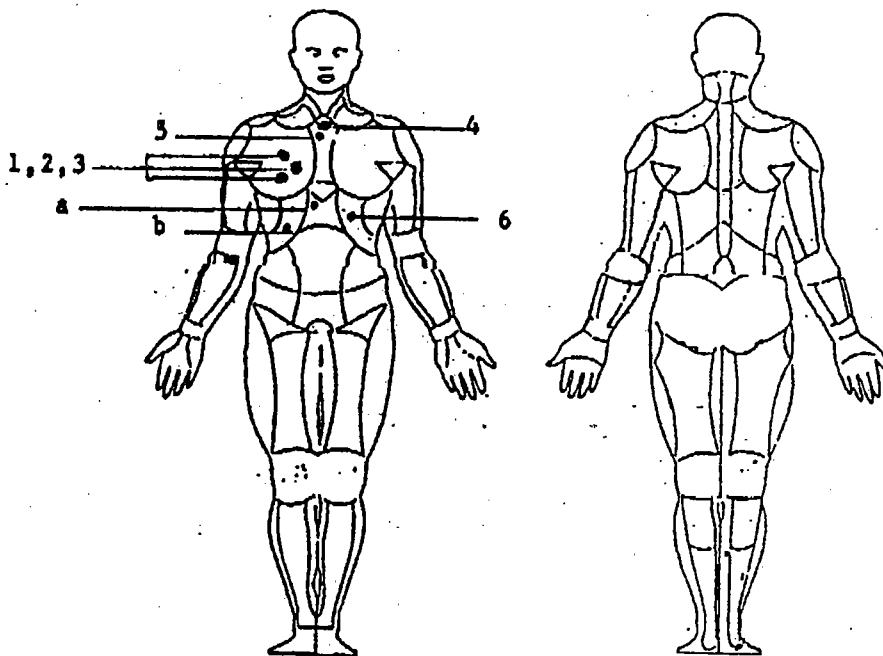


AUTOPSIA DE LOS CADAVERES

Nº 1

DICTAMEN MEDICO LEGAL DE LA AUTOPSIA PRACTICADA AL PADRE JOAQUIN LOPEZ Y LOPEZ EL DIA 16 DE NOVIEMBRE DE 1989. PRACTICADA POR EL DR. GUILLERMO ALVARADO MORAN, POR PARTE DE LA COMISION INVESTIGADORA DE HECHOS DELICTIVOS Y POR LOS MEDICOS FORENSES DRES. JUAN MATHEU LLORT, ROBERTO BELL RODRIGUEZ Y CARLOS CUELLAR ORTIZ, REALIZADA EN LA CLINICA FORENSE DEL CENTRO JUDICIAL ISIDRO MENENDEZ

Autopsia iniciada 12.50 horas. Finalizada 13.15 horas.



- JOAQUIN LOPEZ Y LOPEZ

de 71 años de edad, el cual tiene entre 8 y 10 horas de fallecido, presentando múltiples perforaciones producidas por arma de fuego, en diferentes partes del cuerpo, así:

1. 2. 3. Tres orificios de entrada en región pectoral derecha, circulares y de 0.5 cms. de diámetro.
4. Orificio de entrada, circular de 2 cms. de diámetro en tercio proximal derecho, región external con fractura del esternón.
5. Orificio de entrada, circular de 0.5 cms. de diámetro situado a tres cms. abajo y a la derecha del anterior.

6. Orificio de entrada en hipocondrio izquierdo a nivel de la novena costilla y línea axilar anterior.

- De los orificios de entradas anteriormente mencionados, ninguno presenta tatuaje de pólvora.

*. Orificio de salida de forma irregular de 3.5 x 2.5 cms. en zona lumbar derecha a nivel de costillas flotantes.

*. Orificio de salida de forma irregular de 2.5 cms. x 1 cms en región para vertebral derecha a nivel de la décima vértebra dorsal.

*. Orificio de salida en décimo espacio intercostal izquierdo a cuatro cms. de la línea media vertebral.

Se observa amplia zona equimótica en la parte baja de la región dorsal y lumbar.

- Hay fracturas de falanges proximales de dedos anular y pulgar derechos, con pérdida de tejidos blandos en dichas zonas.

- También existe herida antigua y cicatrizada que parece corresponder a la paratomía infra umbilical.

- Al efectuar la autopsia se encontró fracturas costales múltiples y conminutas a nivel de la línea media clavicular derecha.

- Dos litros de sangre en cavidad pleural izquierda.

- Estallamiento de las cámaras izquierdas del corazón.

- Destrucción pulmonar con predominio del pulmón derecho.

- Estallamiento del hígado el cual se encuentra alojado en cavidad pleural derecha.

- Destrucción del lóbulo superior del riñón derecho.

- Fractura conminuta de octava, novena, décima y onceava costillas derechas.

- De las cavidades torácicas se extrajeron tres fragmentos metálicos.

- (Según dictamen de los médicos antes mencionados:) "Somos de la opinión que la causa de la muerte fueron las lesiones producidas con arma de fuego y que dañaron pulmones, corazón e hígado, produciendo esto a la vez shock hemorrágico torácico-abdominal irreversible, siendo ésta la causa directa y por sí sola de la muerte".

NOTA: Según el examen inicial del cadáver, el Dr. Alvarado Morán indicó que presentaba además otros dos orificios de entrada, así:

- (a) orificio de entrada circular al lado derecho del epigastrio.

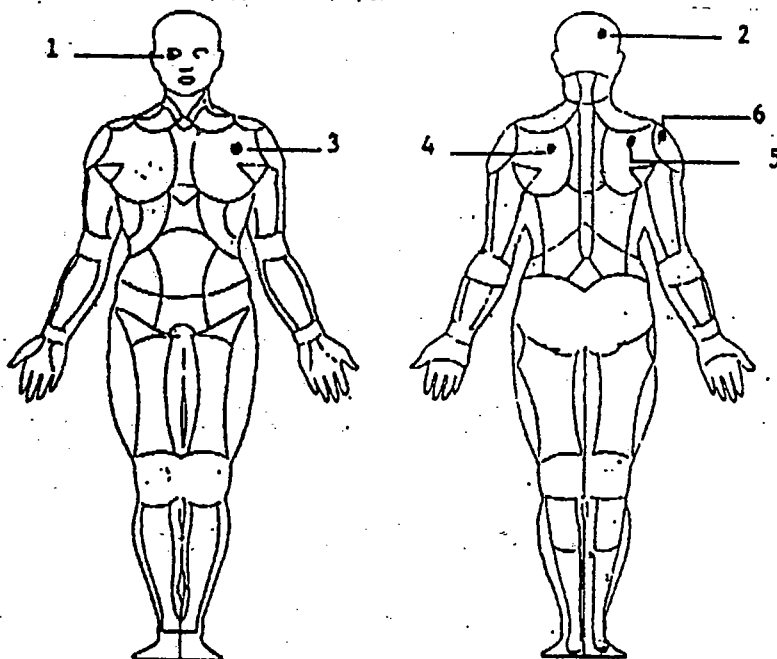
- (b) orificio de entrada en lado derecho del hipocondrio del mismo lado.

NOTA: Según consta de vistas a miembros de la Oficina de Tutela Legal del Arzobispado, los tres fragmentos metálicos corresponden a tres fragmentos de proyectiles de arma de fuego.

N° 2

DICTAMEN MEDICO LEGAL DE LA AUTOPSIA PRACTICADA AL PADRE JUAN RAMON MORENO EL DIA 16 DE NOVIEMBRE DE 1989. PRACTICADA POR EL DR. GUILLERMO ALVARADO MORAN, POR PARTE DE LA COMISION INVESTIGADORA DE HECHOS DELICTIVOS Y POR LOS MEDICOS FORENSES DRES. JUAN MATHEU LLORT, ROBERTO BELL RODRIGUEZ Y CARLOS CUELLAR ORTIZ, REALIZADA EN LA CLINICA FORENSE DEL CENTRO JUDICIAL ISIDRO MENENDEZ

Autopsia iniciada 13.18 horas. Finalizada 13.50 horas.



- JUAN RAMON MORENO

de 56 años de edad. Tiene entre nueve y once horas de fallecido y quien presenta múltiples lesiones por arma de fuego con destrucción completa de la masa encefálica y pérdida de tejidos óseos de cráneo y cara especialmente en el lado derecho.

1. Se identifica orificio de entrada a un cm. del ángulo interno de ojo derecho sin tatuaje.
2. Orificio de entrada de 0.5 cms. en zona occipital derecha.
3. Orificio de entrada en región pectoral izquierda con tatuaje (según el Dr. Alvarado Morán, ninguno de los orificios de entrada presentan tatuajes de pólvora).
4. Orificio de entrada en región paravertebral izquierda a nivel de quinta vértebra dorsal.

Al efectuar la autopsia se encontró:

- destrucción hepática a nivel de su cara superior y posterior del lóbulo derecho del mismo.
- El Diafragma en su hoja derecha presenta ruptura de 3 cms. a nivel de cavidad pleural derecha.
- Existe uno y medio litros de sangre.
- El pulmón derecho a nivel del lóbulo superior se observa marcada destrucción tisular.
- En cavidad pleural izquierda se encuentra un litro de sangre con perforación de la base del lóbulo inferior del pulmón correspondiente.
- *. Se extrajo fragmento metálico alojado en noveno espacio intercostal izquierdo línea axilar posterior.

5. Se localiza otro orificio de entrada en zona supraescapular derecha con recorrido de proyectil de arriba hacia abajo, de atrás hacia adelante y de derecha a izquierda, el cual lesionó los pulmones y se alojó en el noveno espacio intercostal izquierdo anteriormente mencionado.

6. También se localiza otro orificio de entrada en región deltoidea derecha.

*. Orificio de salida en séptimo espacio intercostal derecho y línea axilar posterior.

- De los orificios de entrada mencionados, ninguno presenta tatuaje.

- (Según dictamen de los médicos antes mencionados:) "Somos de la opinión que la causa de la muerte fue destrucción de la masa encefálica, producida por lesiones de arma de fuego, la cual a su vez provocó shock hemorrágico cerebral irreversible, siendo ésta la causa directa y por sí sola de la muerte".

NOTA: Al momento del reconocimiento médico forense el Dr. Alvarado Morán dictaminó inicialmente un orificio de entrada en zona deltoidea izquierda.

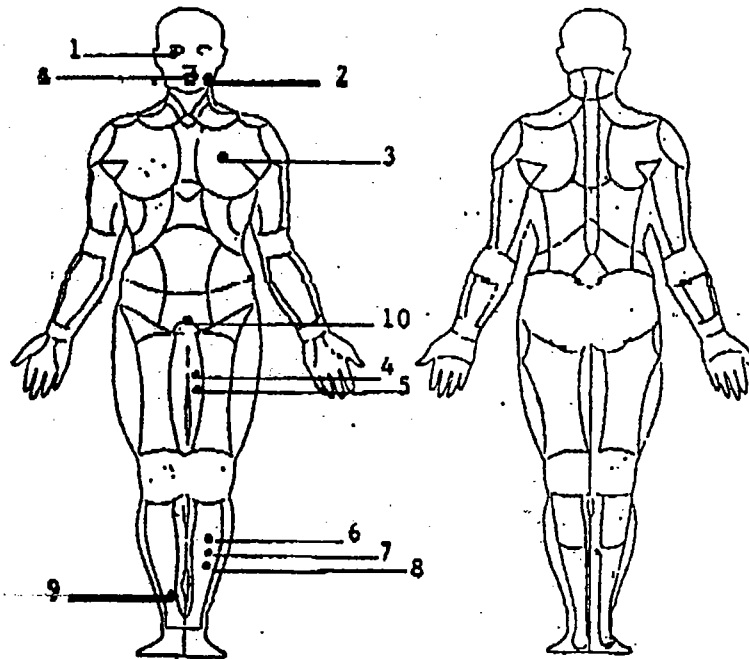
Y según el dictamen de los forenses dicha entrada está en la región deltoidea derecha.

NOTA: Según consta de vistas a miembros de la Oficina de Tutela Legal del Arzobispado, el fragmento metálico corresponde a fragmento de proyectil de arma de fuego.

Nº 3

DICTAMEN MEDICO LEGAL DE LA AUTOPSIA PRACTICADA A LA SEÑORA ELBA JULIA RAMOS, EL DIA 16 DE NOVIEMBRE DE 1989. PRACTICADA POR EL DR. GUILLERMO ALVARADO MORAN, POR LA COMISION INVESTIGADORA DE HECHOS DELICTIVOS Y POR LOS MEDICOS FORENSES DRES. JUAN MATHEU LLORT, ROBERTO BELL RODRIGUEZ Y CARLOS CUELLAR ORTIZ, REALIZADA EN LA CLINICA FORENSE DEL CENTRO JUDICIAL ISIDRO MENENDEZ

Autopsia iniciada 13.53 horas. Finalizada 14.15 horas.



- ELBA JULIA RAMOS

de aproximadamente 40 años de edad, teniendo un tiempo de fallecida de 10 a 12 horas, y presenta:

- Destrucción y pérdida completa de toda la masa encefálica.
- Ausencia de la mayor parte de los huesos del cráneo y fractura conminuta de huesos de la cara.
- Se aprecian múltiples perforaciones producidas por arma de fuego, así:

1. Orificio de entrada a un centímetro de ángulo interno de ojo derecho, sin tatuaje.
2. Orificio de entrada, sin tatuaje, en zona submaxilar izquierda.
3. Orificio de entrada en segundo espacio intercostal izquierdo en línea axilar media clavicular.
 - Con fractura de clavícula izquierda y de primera y segunda costillas izquierdas.

4.5. - Hay dos orificios de entrada en tercio y medio de la cara externa del muslo izquierdo con fractura del fémur respectivo.

- Marcada destrucción de tejido muscular y herida irregular de la piel en la cara anterior e interna del tercio medio de dicho muslo.

6.7.8. También hay existencia de tres orificios de entrada en pierna izquierda a nivel del tercio medio cara anterolateral con fractura de tibia y peroné respectivos.

- Destrucción muscular y herida tortuosa (deforme) de piel en la cara media y anterior del tercio medio mencionado.

- También hay destrucción muscular a nivel del tercio distal y cara posterior de pierna izquierda.

9. Orificio de entrada en tercio distal y cara interna de la pierna derecha.

*. Orificio de salida en tercio medio y cara posterior de pierna derecha.

- Todos los orificios de entrada anteriormente mencionados no presentan tatuaje de pólvora.

- A nivel abdominal, en su cara anterior, se observan cicatrices antiguas y parecen corresponder a la parascopia umbilical y la paratomía tipo fannestein.

- Al efectuar la autopsia se encontró:

- Marcada destrucción hepática.

- Fracturas de sexta, séptima, octava y novena costillas derechas.

- En cavidad peritoneal habían 3 cálculos biliares sueltos, de consistencia pétreas, forma cuboide y el mayor de los cuales medía dos centímetros en su diámetro mayor.

10. Se localizó otro orificio de entrada sin tatuaje en el monte de venus.

- (Según dictamen de los médicos antes mencionados:) "Somos de la opinión que la causa de la muerte fue destrucción de la masa encefálica producida por arma de fuego, lo cual provocó shock hemorrágico irreversible, siendo esta la causa directa y por sí sola de la muerte".

NOTA: Según dictamen del Dr. Alvarado Morán al momento del reconocimiento médico legal el cadáver presentaba además:

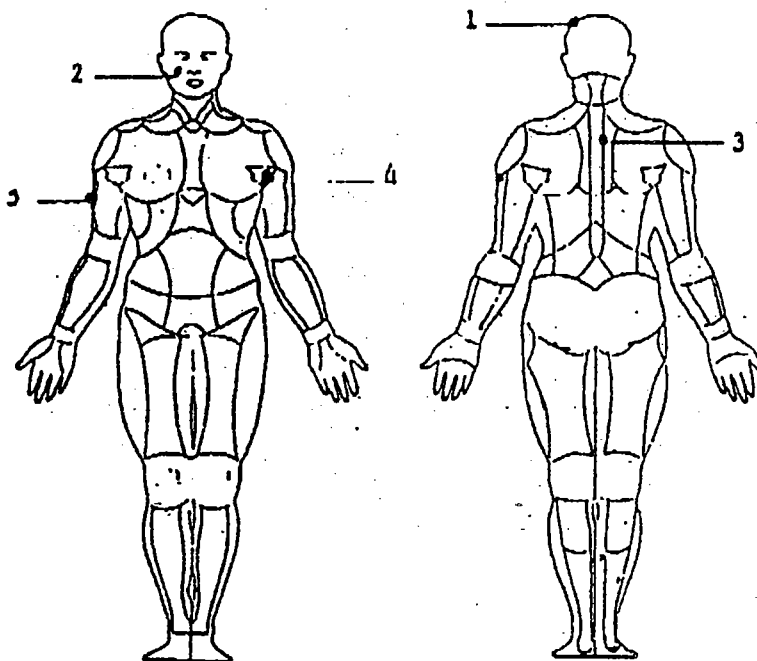
- (a) orificio de entrada a nivel de la comisura labial izquierda.

- Y también extrajo del cadáver fragmento de bala, que consta de vistas a miembros de la Oficina de Tutela Legal del Arzobispado.

N° 4

DICTAMEN MEDICO LEGAL DE LA AUTOPSIA PRACTICADA AL PADRE IGNACIO ELLACURIA, EL DIA 16 DE NOVIEMBRE DE 1989. PRACTICADA POR EL DR. GUILLERMO ALVARADO MORAN, POR PARTE DE LA COMISION INVESTIGADORA DE HECHOS DELICTIVOS Y POR LOS MEDICOS FORENSES DRES. JUAN MATHEU LLORT, ROBERTO BELL RODRIGUEZ Y CARLOS CUELLAR ORTIZ, REALIZADA EN LA CLINICA FORENSE DEL CENTRO JUDICIAL ISIDRO MENENDEZ

Autopsia iniciada 14.20 horas. Finalizada 14.30 horas.



- IGNACIO ELLACURIA

de 59 años de edad, teniendo un tiempo de fallecido de 10 a 12 horas, quien al momento del reconocimiento presenta lesiones producidas por arma de fuego, así:

1. Orificio de entrada en región fronto temporal izquierda.
- *. Orificio de salida en región supra-auricular derecha.

2. Orificio de entrada en pómulo derecho con trayectoria hacia arriba y afuera.
- *. Orificio de salida en región supra-auricular derecha.
- Hay fracturas múltiples conminutas de los huesos del cráneo.

3.- Orificio de entrada en región para-vertebral derecha a nivel de octava vértebra dorsal.

*. Orificio de salida en línea axilar posterior de axila derecha fracturando la escapula respectiva.

- A nivel de piel en la región escapular, se aprecia lesión producida por quemadura de proyectil.

4. Orificio de entrada en axila izquierda, línea axilar anterior.

*. Orificio de salida en línea axilar posterior izquierda.

5. Orificio de entrada en tercio medio de cara antero-externa de brazo derecho sin orificio de salida.

*. Se extrajo fragmento metálico en cara interna del tercio medio del brazo derecho.

- Ninguno de los orificios de entrada anteriormente mencionados presenta tatuaje de pólvora.

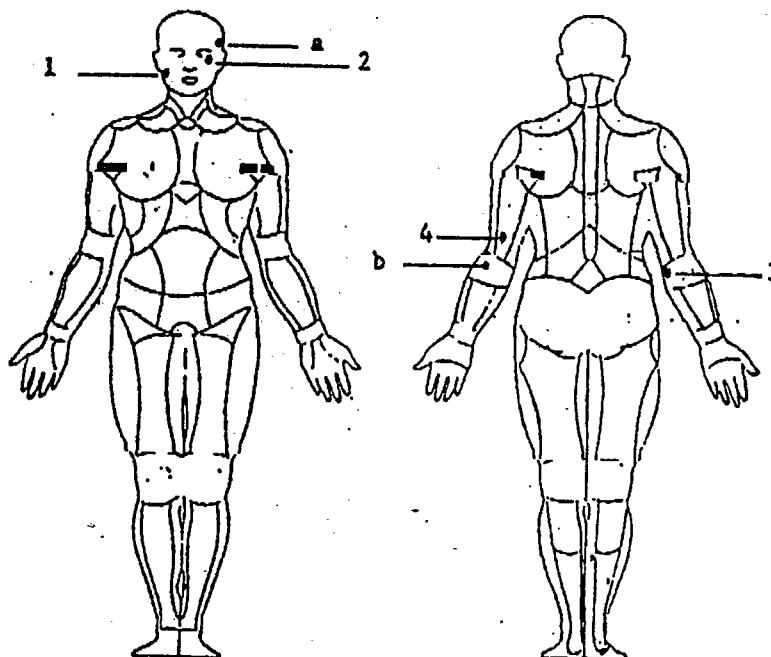
- (Según dictamen de los médicos antes mencionados:) "Somos de la opinión que la causa de la muerte fue traumatismo cráneo-encefálico severo, producida por lesiones de arma de fuego, lo cual provocó destrucción de la masa encefálica y shock hemorrágico cerebral irreversible, siendo esta la causa directa y por sí sola de la muerte".

NOTA: Según consta de vistas a miembros de la Oficina de Tutela Legal del Arzobispado, el fragmento metálico corresponde a fragmento de proyectil de arma de fuego.

Nº 5

DICTAMEN MEDICO LEGAL DE LA AUTOPSIA PRACTICADA AL PADRE AMANDO LOPEZ, EL DIA 16 DE NOVIEMBRE DE 1989. PRACTICADA POR EL DR. GUILLERMO ALVARADO MORAN, POR PARTE DE LA COMISION INVESTIGADORA DE HECHOS DELICTIVOS Y POR LOS MEDICOS FORENSES DRES. JUAN MATHEU LLORT, ROBERTO BELL RODRIGUEZ Y CARLOS CUELLAR ORTIZ, REALIZADA EN LA CLINICA FORENSE DEL CENTRO JUDICIAL ISIDRO MENENDEZ

Autopsia iniciada 14.35 horas. Finalizada 14.43 horas.



- AMANDO LOPEZ

de 53 años de edad, tiene un tiempo de fallecido de 10 a 12 horas, quien presenta múltiples lesiones producidas por arma de fuego, así:

1. Orificio de entrada en región infra-auricular derecha.
2. Orificio de entrada a un centímetro del párpado inferior de ojo izquierdo en línea media.
 - Hay fracturas múltiples y conminutas de los huesos del cráneo con pérdida de gran parte.
 - Destrucción total de la masa encefálica.
 - Pérdida de tejidos blandos de hemicara derecha, a nivel de región deltoidea derecha.
 - Se aprecia laceración producida por proyectil.

3. Orificio de entrada en cara interna del codo derecho.
*. Orificio de salida en cara externa del codo derecho.
- Destrucción de tejidos blandos y fractura del tercio proximal del cúbito derecho.

- Laceración de proyectil en cara lateral de región pectoral derecha.

4. Orificio de entrada en cara posterior y tercio distal de brazo izquierdo.

*. Orificio de salida en cara anterior del brazo izquierdo cercanamente al codo, encontrando fractura conminuta del tercio distal del húmero izquierdo.

- Destrucción de tejidos blandos del tercio medio y cara anterior de antebrazo izquierdo.

- También, en la cara antero-externa del tercio distal del antebrazo izquierdo.

- Fracturas de dedo medio de mano izquierda y de carpo de la misma mano con pérdida de tejidos blandos.

- En los orificios de entrada anteriormente mencionados, no se encontró tatuaje de pólvora.

- (Según dictamen de los médicos antes mencionados:) "Somos de la opinión que la causa de la muerte fue traumatismo cráneo-encefálico severo, producida por lesiones de arma de fuego, lo cual provocó destrucción de la masa encefálica y shock hemorrágico cerebral irreversible, siendo esta la causa directa y por sí sola de la muerte".

NOTA: Según el dictamen del Dr. Alvarado Morán al momento del reconocimiento médico legal, el cadáver presentaba además:-

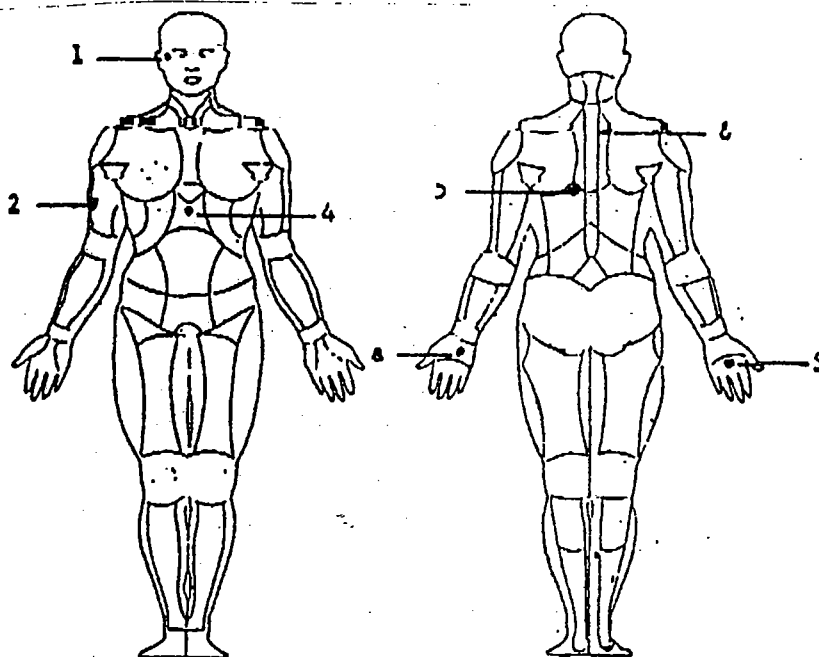
- (a) orificio de entrada en parte anterior zona temporo-maxilar izquierda.

- (b) orificio de entrada en cara medial codo izquierdo.

N° 6

DICTAMEN MEDICO LEGAL DE LA AUTOPSIA PRACTICADA EN LA SEÑORITA CELINA RAMOS, EL DIA 16 DE NOVIEMBRE DE 1989. PRACTICADA POR EL DR. GUILLERMO ALVARADO MORAN, POR LA COMISION INVESTIGADORA DE HECHOS DELICTIVOS Y POR LOS MEDICOS FORENSES DRES. JUAN MATHEU LLORT, ROBERTO BELL RODRIGUEZ Y CARLOS CUELLAR ORTIZ, REALIZADA EN LA CLINICA FORENSE DEL CENTRO JUDICIAL ISIDRO MENENDEZ

Autopsia iniciada 14.45 horas. Finalizada 15.05 horas.



- CELINA RAMOS

de 15 años de edad, tiene de 10 a 12 horas de fallecida, presenta múltiples lesiones producidas por arma de fuego, así:

1. Orificio de entrada a dos centímetros del ángulo externo del ojo derecho.
 - *. Orificio de salida en región parieto-occipital derecha.
 - Fracturas y pérdida de calota craneana con destrucción de masa encefálica.

2. Orificio de entrada cara antero-externa de brazo derecho.
 - *. Orificio de salida cara posterior del tercio medio del brazo derecho.
 - Laceración por proyectil en cara externa del tercio proximal de antebrazo derecho.

3. Orificio de entrada en cuarto metacarpiano derecho, cara externa.
 - Fractura de hueso cuarto metacarpiano derecho.

- *. Amplio orificio al lado derecho del esternón que abarca desde:
tercer espacio intercostal derecho hasta clavícula del mismo lado,
midiendo 4.5 cms. por 4 cms.
 - Fractura de la primera costilla derecha y visualizando destrucción
marcada del pulmón derecho.
- 4. Orificio de 2.5 cms. por 2 cms. en epigastrio
 - Fractura del esternón en su parte distal.
 - Múltiples perforaciones en piel de tórax y especialmente en
hipocondrio, 12 grandes, que corresponden a esquirlas.
- 5. Orificio de entrada en sexto espacio intercostal izquierdo, línea
media clavicular.
- 6. Orificio de entrada en segundo espacio intercostal derecho, región
paravertebral.
- *. Orificio de salida amplio en la región external.
 - Fractura de dedo índice de mano izquierda a nivel de falange proximal.
 - Al efectuar la autopsia se encontró:
 - Un litro y medio de sangre en cavidad pleural izquierda.
 - Medio litro de sangre en cavidad pleural derecha.
 - Lesiones múltiples de ambos pulmones.
 - Marcada destrucción del lóbulo izquierdo del hígado, alojándose
proyectil detrás de la octava costilla izquierda, región paravertebral.
 - *. Se extrajo fragmento metálico a través de la piel.
 - El ciego se encontró roto, con salida de materias fecales hacia
cavidad peritoneal.
 - *. Orificio de salida producido por arma de fuego en región temporal
derecha.
 - En todos los orificios de entrada antes mencionados no se encontró
tatuaje de pólvora.
- (Según dictamen de los médicos antes mencionados:) "Somos de la
opinión que la causa de la muerte fue traumatismo cráneo-encefálico y
torácico severos producidos por arma de fuego, lo cual a su vez produjo
shock hemorrágico irreversible, siendo esta la causa directa y por sí sola
de la muerte".

NOTA: Según dictamen médico del Dr. Alvarado Morán, el cadáver
presenta además:

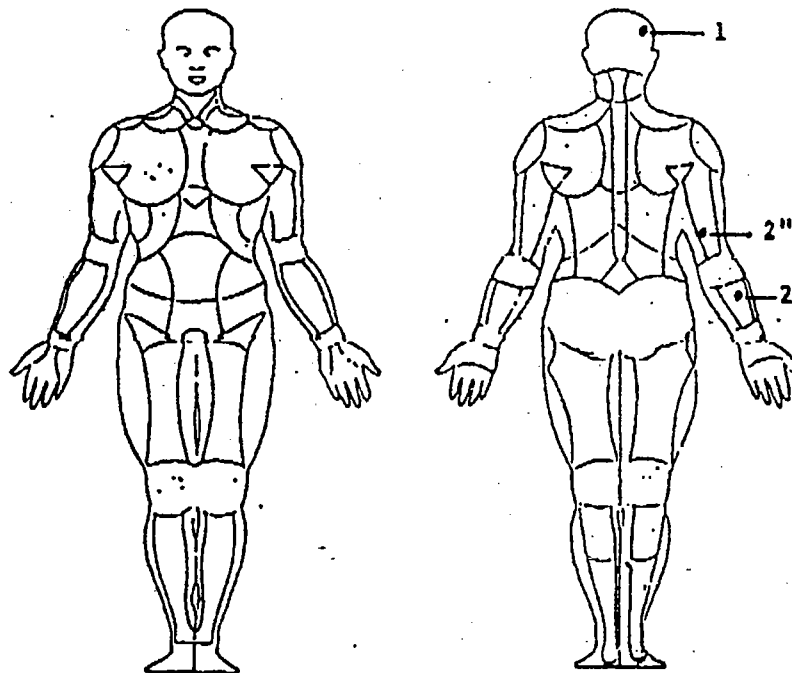
- (a) orificio de entrada en parte medial e inferior mano
izquierda.

NOTA: Según consta de vistas a miembros de la Oficina de
Tutela Legal del Arzobispado, el fragmento metálico
corresponde a fragmento de proyectil de arma de
fuego.

Nº 7

DICTAMEN MEDICO LEGAL DE LA AUTOPSIA PRACTICADA AL PADRE SEGUNDO MONTES, EL DIA 16 DE NOVIEMBRE DE 1989. PRACTICADA POR EL DR. GUILLERMO ALVARADO MORAN, POR LA COMISION INVESTIGADORA DE HECHOS DELICTIVOS Y POR LOS MEDICOS FORENSES DRES. JUAN MATHEU LLORT, ROBERTO BELL RODRIGUEZ Y CARLOS CUELLAR ORTIZ, REALIZADA EN LA CLINICA FORENSE DEL CENTRO JUDICIAL ISIDRO MENENDEZ

Autopsia iniciada 15.07 horas. Finalizada 15.18 horas.



- SEGUNDO MONTES

de 53 años de edad, tiene entre 11 y 13 horas de fallecido, presentando lesiones producidas por arma de fuego, así:

1. Orificio de entrada en región parieto-occipital derecha.
- *. Orificio de salida en región parietal izquierda, la cual ha producido marcada destrucción de los huesos del cráneo y de la masa encefálica.

- 2". Orificio de entrada cara postero-interna del tercio proximal de antebrazo derecho.
- *. Orificio de salida cara anterior del codo derecho.

2. Y con nuevo orificio de entrada en cara anterior del tercio distal del brazo derecho.

*. Y orificio de salida en tercio medio de brazo derecho, causando una zona de destrucción de tejidos blandos de 7 x 6 cms.

- Hay fractura conminuta de húmero derecho con marcada destrucción de piel y tejidos blandos a nivel de la cara posterior del brazo derecho.

- El cadáver no presentaba señales de tortura en ninguna región corporal.

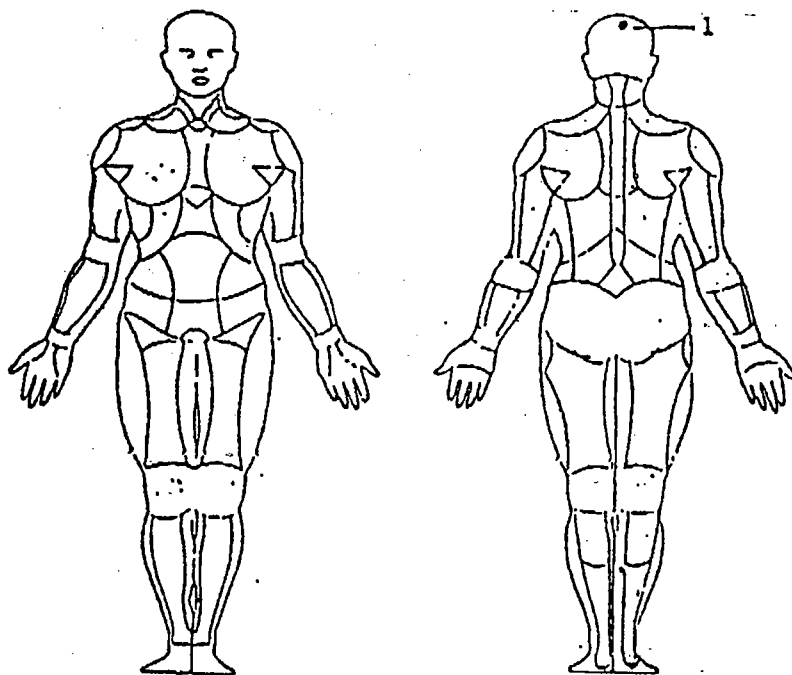
- A nivel de tercio distal de pierna derecha interna se observa arrancamiento de epidermis de forma irregular, midiendo de 10 x 7 cms. de área.

- (Según dictamen de los médicos antes mencionados:) "Somos de la opinión que la causa de la muerte fue traumatismo cráneo-encefálico severo producido por arma de fuego, lo cual provocó shock hemorrágico cerebral irreversible, siendo esta la causa directa y por sí sola de la muerte".

N° 8

DICTAMEN MEDICO LEGAL DE LA AUTOPSIA PRACTICADA AL PADRE IGNACIO MARTIN BARO, EL DIA 16 DE NOVIEMBRE DE 1989. PRACTICADA POR EL DR. GUILLERMO ALVARADO MORAN, POR LA COMISION INVESTIGADORA DE HECHOS DELICTIVOS Y POR LOS MEDICOS FORENSES DRES. JUAN MATHEU LLORT, ROBERTO BELL RODRIGUEZ Y CARLOS CUELLAR ORTIZ, REALIZADA EN LA CLINICA FORENSE DEL CENTRO JUDICIAL ISIDRO MENENDEZ

Autopsia iniciada 15.20 horas. Finalizada 16.10 horas.



- IGNACIO MARTIN BARO

de 47 años de edad, teniendo entre 11 y 13 horas de fallecido. Se observa lesión producida por arma de fuego.

1. Orificio de entrada de 0.5 cms. forma circular, en línea media de región parieto occipital, sin tatuaje de pólvora y sin orificio de salida.

- Existe fractura conminuta de los huesos del cráneo pero sin salida de masa encefálica.

- Al efectuar la autopsia, había destrucción de masa encefálica y de los huesos que conforman la base del cráneo.

*. Radiográficamente se localizó fragmento metálico entre la cuarta y quinta vértebra cervical, región posterior lado derecho, el cual fue extraído para su estudio respectivo.

- El cadáver no presentaba señales de tortura.

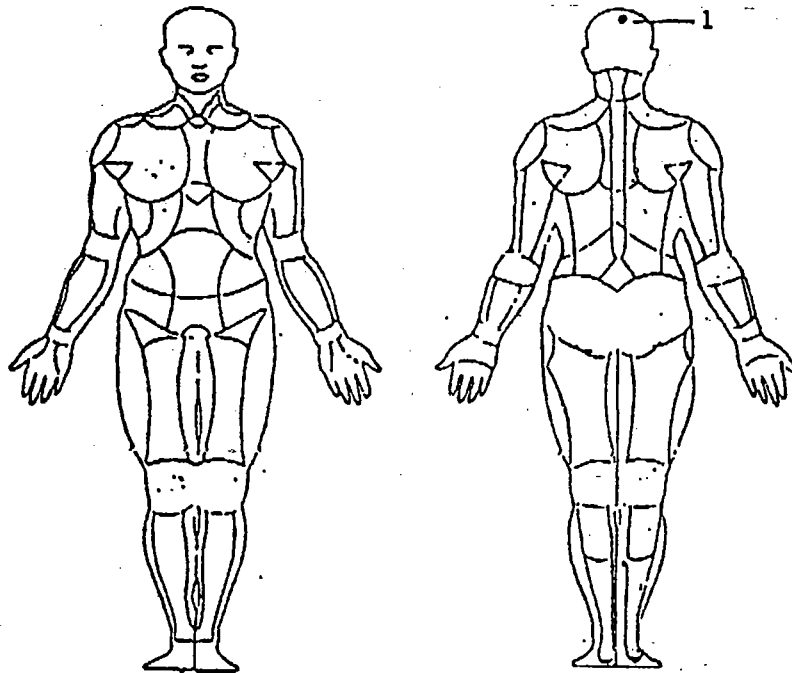
(Según dictamen de los médicos antes mencionados:) "Somos de la opinión que la causa de la muerte fue traumatismo cráneo-encefálico severo producido por arma de fuego, lo cual provocó shock hemorrágico cerebral irreversible, siendo esta la causa directa y por sí sola de la muerte".

NOTA: Según consta de vistas a miembros de la Oficina de Tutela Legal del Arzobispado, el fragmento metálico corresponde a fragmento de proyectil de arma de fuego.

N° 8

DICTAMEN MEDICO LEGAL DE LA AUTOPSIA PRACTICADA AL PADRE IGNACIO MARTIN BARO, EL DIA 16 DE NOVIEMBRE DE 1989. PRACTICADA POR EL DR. GUILLERMO ALVARADO MORAN, POR LA COMISION INVESTIGADORA DE HECHOS DELICTIVOS Y POR LOS MEDICOS FORENSES DRES. JUAN MATHEU LLORT, ROBERTO BELL RODRIGUEZ Y CARLOS CUELLAR ORTIZ, REALIZADA EN LA CLINICA FORENSE DEL CENTRO JUDICIAL ISIDRO MENENDEZ

Autopsia iniciada 15.20 horas. Finalizada 16.10 horas.



- IGNACIO MARTIN BARO

de 47 años de edad, teniendo entre 11 y 13 horas de fallecido. Se observa lesión producida por arma de fuego.

1. Orificio de entrada de 0.5 cms. forma circular, en línea media de región parieto occipital, sin tatuaje de pólvora y sin orificio de salida.

- Existe fractura conminuta de los huesos del cráneo pero sin salida de masa encefálica.

- Al efectuar la autopsia, había destrucción de masa encefálica y de los huesos que conforman la base del cráneo.

*. Radiográficamente se localizó fragmento metálico entre la cuarta y quinta vértebra cervical, región posterior lado derecho, el cual fue extraído para su estudio respectivo.

- El cadáver no presentaba señales de tortura.